

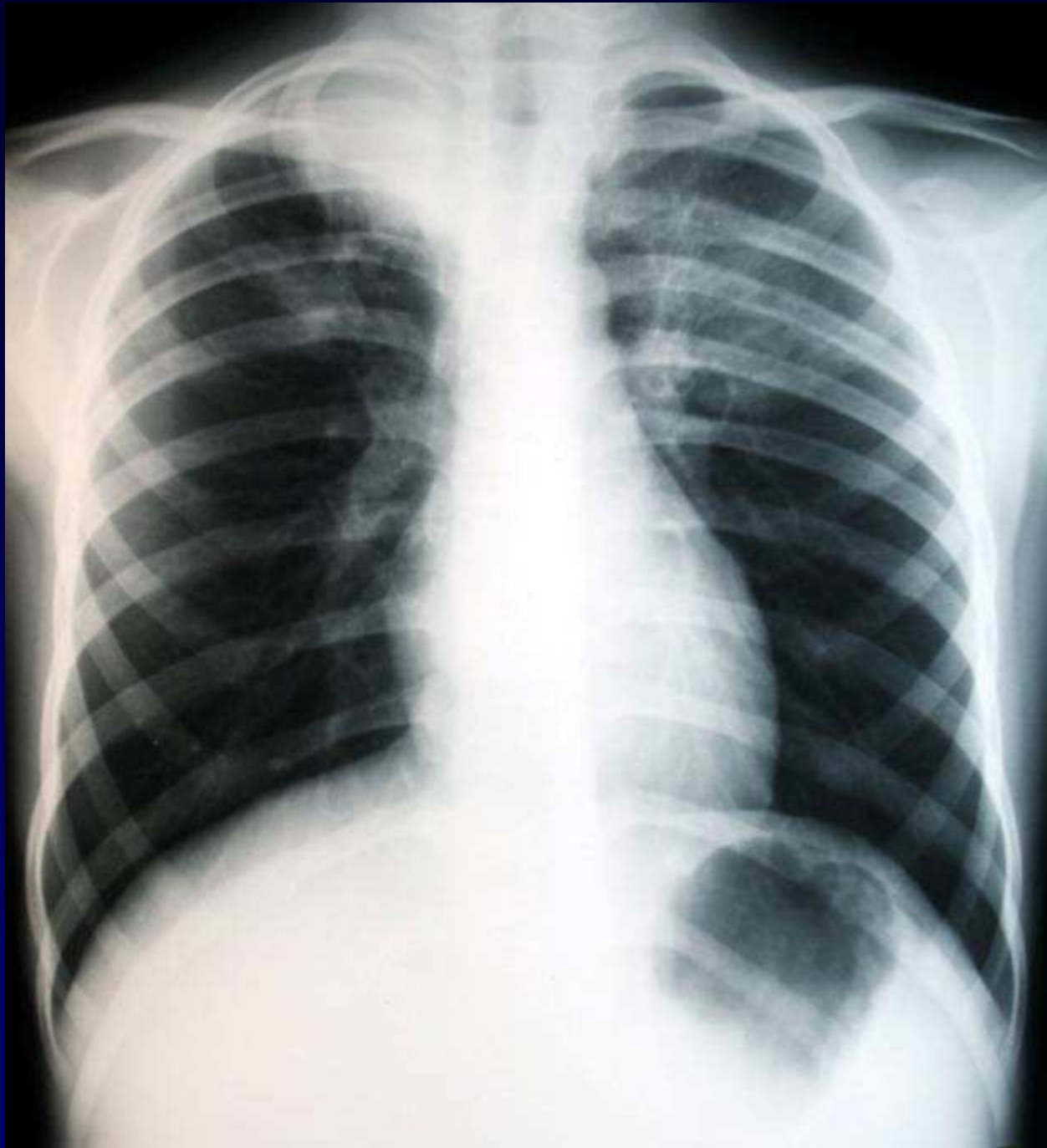
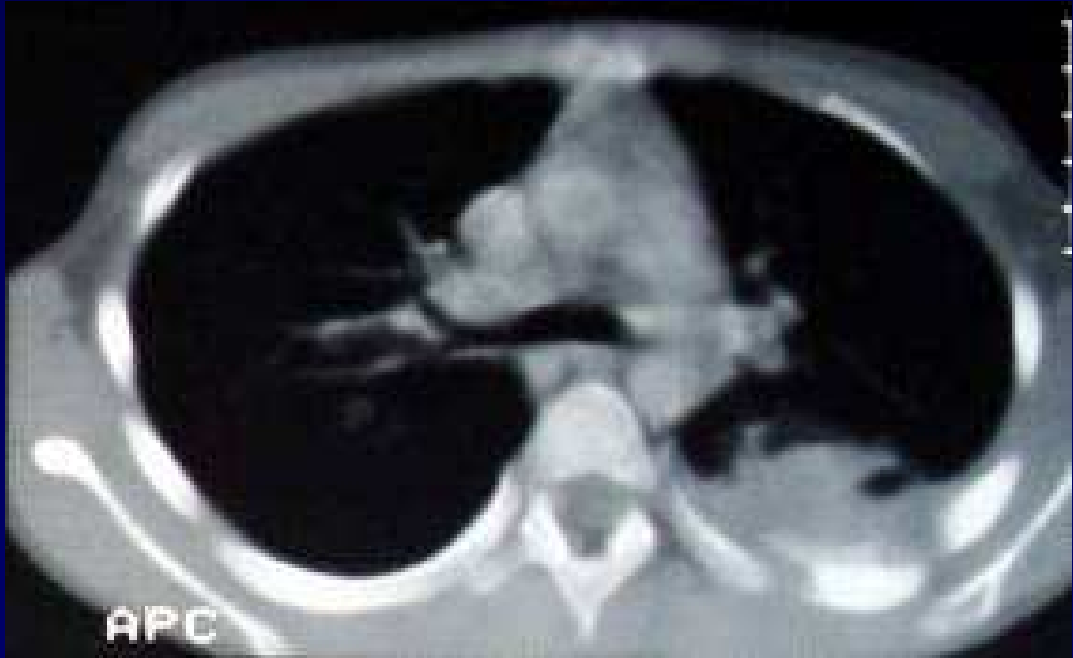
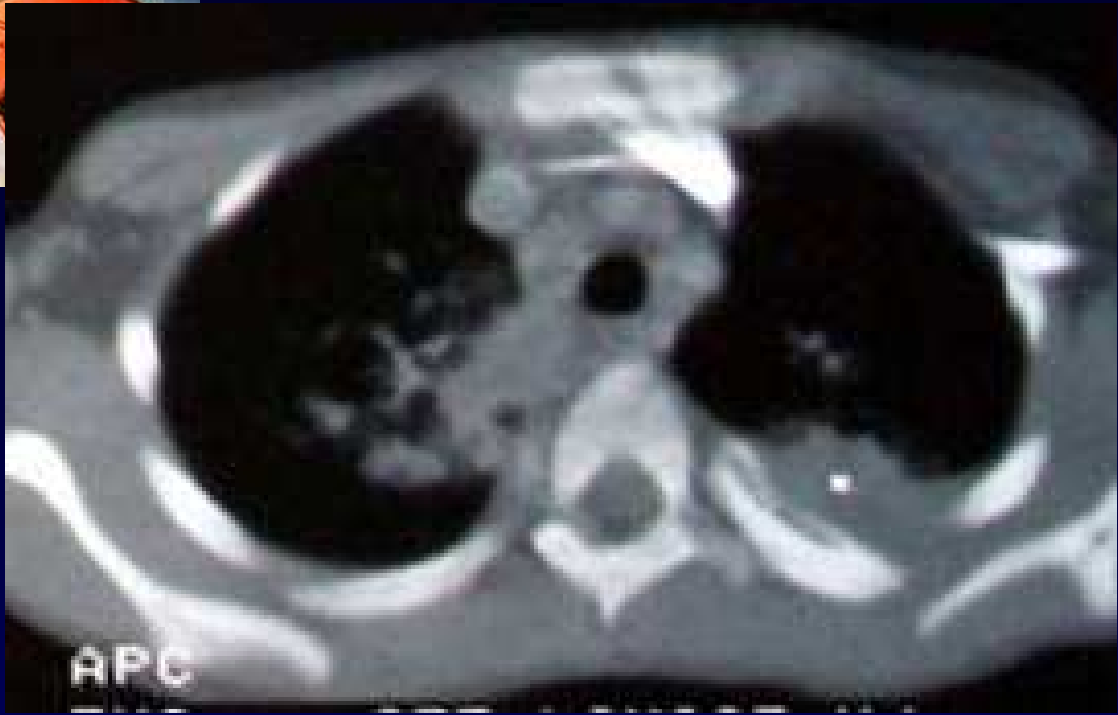
## **Dossier 8**

**J. GIRON**

**Enfant de 9 ans**

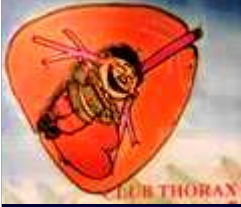**Mauvais état bucco-dentaire**







**Diagnostic ?**



# Diagnostic

**Condensations pulmonaires pseudo-tumorales**  
**Appositions périostées costales**

L'étude mycologique, et la recherche de BK au niveau des prélèvements se révéleront négatifs. Par contre, 15 jours après la mise en culture, sera isolé, de manière significativement abondante, et en culture pure, un bacille gram négatif, CAPNOCYTOPHAGA OCHRACEA.

**Infection pseudo-tumorale comme l'ACTINOMYCOSE**

Codage :Paroi – Poumon - Infectieux



## **Evolution – Discussion – Points à retenir**

**Traitement au long cours.**

**Etat dentaire.**

**Résolution marquée par la disparition  
des appositions périostées**